

· 基础研究 ·

不同手术入路对颈静脉孔区显露程度的 比较研究及其临床应用价值探讨

王勇利^{1,2}, 蒋卫红¹, 章 华¹, 柴 琳¹, 吴 平¹, 肖健云¹, 司勇锋², 赵素萍¹

(1. 中南大学湘雅医院耳鼻咽喉头颈外科, 湖南长沙 410008; 2. 广西壮族自治区人民医院耳鼻咽喉科二区, 广西南宁 530021)

摘要: **目的** 比较各颈静脉孔区手术入路的显露范围, 为选择恰当的手术入路切除不同范围的颈静脉孔区病变提供解剖依据。**方法** 成人头颈标本6具随机分为A、B、C三组, 每组2具尸头。其中A组应用颈侧入路、B组分别采取鼓室底入路和改良鼓室底入路、C组分别选择A型颞下窝入路及改良A型颞下窝入路进行颈静脉孔区解剖, 比较各手术入路对颈静脉孔区及其周围解剖区域的显露程度。**结果** 颈侧入路对颈静脉孔的颅外部分及咽旁间隙显露良好; 鼓室底入路在颈侧入路的基础上进一步显露乳突、乙状窦垂直臂、颈静脉球、颈静脉孔神经部; A型颞下窝入路又在鼓室底入路的基础上扩大显露外耳道深部、中耳腔及岩骨段颈内动脉垂直段; 改良鼓室底入路和改良A型颞下窝入路很好地弥补了鼓室底入路和A型颞下窝入路对乙状窦水平臂和颈静脉孔血管部显露不足的缺陷。**结论** 不同颈静脉孔区手术入路对颈静脉孔区的显露程度各不相同。以此为依据, 根据颈静脉孔区病变的范围选择手术入路对有效显露和切除病变, 减少结构和功能破坏具有现实的指导意义。

关键词: 显微外科解剖; 颈静脉孔; 颈静脉球体瘤; 手术入路

中图分类号: R739.4

文献标识码: A

文章编号: 1007-1520(2010)01-0001-06

Comparative anatomic study and clinical evaluation of the exposure of the jugular foramen region via different surgical approaches

WANG Yong-li, JIANG Wei-hong, ZHANG Hua, et al.

(Department of Otolaryngology-Head and Neck Surgery, Xiangya Hospital, Central South University, Changsha 410008, China)

Abstract: **Objective** To provide anatomic evidence for appropriate selection of the surgical approach to resecting the lesions in the jugular foramen region via exposing the jugular foramen region with different surgical approaches. **Methods** Six adult cadaveric heads (12 sides) were randomly assigned to three groups (Group A, B, and C). The transcervical-transmandibular (TCM) approach was applied to Group A, the hypotympanic (HT) approach and modified hypotympanic (MHT) approach to Group B, and infratemporal fossa type A approach (ITFT-A) and modified infratemporal fossa type A (MITFT-A) approach were used to Group C. The exposure degree of the jugular foramen region and the surrounding anatomic structure were compared among above-mentioned surgical approaches. **Results** The TCM approach offered a good view of the extracranial areas of the jugular foramen and the parapharyngeal space. The HT approach not only provided an excellent view of above-mentioned areas as the TCM approach, but also provided a good

作者简介: 王勇利, 男, 硕士研究生。

通讯作者: 赵素萍, Email: xyent@126.com.

anatomic view of the mastoidal process, vertical segment of sigmoid sinus, glomus jugular, and pars nervosa of the jugular foramen. The ITFT-A approach could provide clear visualization of the above mentioned anatomic structure. Besides, this approach could provide further exposure of the deep areas of the external auditory canal, middle ear cavity, and vertical part of the petrous segment of the internal carotid artery. The MHT and MITFT-A approaches not only provided a panoramic view of the all above-mentioned anatomic structure, but also offered a better exposure of the areas of the horizontal segment of sigmoid sinus and pars vascularis of the jugular foramen. **Conclusion** The exposure degree of jugular foramen region varies in different surgical approaches. Therefore, the surgical approach should be selected according to different lesions of the jugular foramen, to optimize the exposure and removal of lesions and to minimize the traumat of the anatomic structure.

Key words: Microsurgery anatomy; Glomus jugular tumor; Jugular foramen; Surgical approach

颈静脉孔区位于侧颅底的血管神经区,因其位置深在、结构重要且解剖关系复杂,手术切除位于此区的肿瘤常常十分困难,因而是颅底外科学者面临的难题之一。国外有关文献报道了多种手术入路切除此区域的病变^[1],并应用相关手术入路进行了此区域的解剖学研究^[2]。但对这些手术入路的显露范围进行详细的比较解剖研究的文献并不多。为进一步明确这些手术入路的适应证,有必要从比较解剖的角度予以阐述,基于以上原因,我们分别应用这些手术入路进行颈静脉孔区解剖,比较各手术入路的显露范围,并对部分手术入路进行了改良。现将解剖研究结果报道如下。

1 材料与方法

1.1 材料

成人头颈标本 6 具(12 侧)(经福尔马林固定,红色乳胶灌注双侧颈内动脉及椎动脉,蓝色乳胶灌注双侧颈内外静脉)、手术显微镜、显微手术电钻、三钉头颅固定架、照相机、显微手术器械、常规手术器械。

1.2 方法

随机将标本分为 A、B、C 三组,每组 2 具尸头。分别采取颈侧入路、鼓室底入路、改良鼓室底入路、A 型颞下窝入路、改良 A 型颞下窝入路进行颈静脉孔区解剖,观察各手术入路对颈静脉孔区及周围解剖区域的显露程度。其中 A 组应用颈侧入路;B 组依次采取鼓室底入路和改良鼓室底入路;C 组依次选择 A 型颞下窝入路及改良 A 型颞下窝入路进行颈静脉孔区解剖。

1.2.1 颈侧入路(前侧入路)^[3] 上起乳突尖,下至舌骨水平,在颈侧胸锁乳突肌前沿做切口;牵开胸锁乳突及腮腺下缘肌,处理角淋巴结,显露颈鞘;在颅底处切断二腹肌,向下牵开;显露茎突及茎突肌群;在颅底处切断茎突及其肌群、茎突下颌韧带,向下牵开;解剖颈静脉孔周围及咽旁间隙结构。

1.2.2 鼓室底入路(迷路下入路)^[4] 上起耳廓上嵴,距耳后沟 3 cm,经乳突尖下至舌骨水平做 C 形切口;在保留外耳道后壁完整性的基础上进行乳突轮廓化;在乳突尖表面分离胸锁乳突肌及头颈肌,切除乳突尖;自二腹肌沟内切断二腹肌;显露颅外段面神经总干至分支处,磨除垂直段面神经骨管,在外耳道底壁及后壁交界处磨一骨槽,将面神经垂直段移位至骨槽内;在茎突根部切断茎突,将茎突及其肌群、茎突下颌韧带向下移位;磨除乙状窦周围骨质,完全显露乙状窦垂直臂,磨除外耳道底及鼓室底骨质(保留外耳道及鼓室骨性结构的完整性),显露颈静脉球;切除乙状窦垂直臂及颈静脉球,显露颈静脉孔并解剖其周围结构。

1.2.3 改良鼓室底入路 在鼓室底入路的基础上,在环椎横突和枕骨颈内静脉突之间切除头外侧直肌,进一步磨除枕骨颈内静脉突,以扩大显露乙状窦水平臂和颈静脉孔。

1.2.4 A 型颞下窝入路^[5] 切口与鼓室底入路相同;乳突轮廓化,在骨-软骨交界处断外耳道,磨除骨性外耳道后壁;在乳突尖表面断胸锁乳突肌,切除乳突尖;自二腹肌沟内切断二腹肌;显露颅外段面神经总干,磨除垂直段和水平段面神经骨管,在骨性外

改良(改良A型颞下窝入路),即在A型颞下窝入路的基础上切除枕骨颈内静脉突和头外侧直肌,使乙状窦水平臂和颈静脉孔血管部及其穿行解剖结构获得满意显露。

3.2 颈静脉孔区手术入路临床应用价值分析

颈静脉孔区病变可以原发于颈静脉孔和颈静脉球,并经颈静脉孔和颈静脉球累及其毗邻解剖结构和区域,还可以经毗邻的解剖区域侵袭而来。我们在处理颈静脉孔区病变时,一方面要充分显露病变,以利有效切除病变^[1];另一方面要避免损伤重要结构如颈内动脉、椎动脉及后组颅神经;还需要尽可能的保存面、听功能^[7-8]。基于以上三方面的考虑,在进行颈静脉孔区手术时要根据病变来源的部位,累及的解剖区域和解剖结构选择合理的手术入路,以达到最大程度切除病变和降低手术损伤的目的^[9]。因此比较颈静脉孔区手术入路的显露范围对选择恰当的手术入路切除该解剖区域病变具有现实的指导意义。

当病变位于颈静脉孔外侧,采取颈侧入路即能达到充分显露和有效切除病变的目的,又能保存面、听功能。当病变累及颈静脉孔和颈静脉球,未破坏中耳和外耳的完整性,无岩骨段颈内动脉受累时,选择鼓室底入路或改良鼓室底入路既能达到显露和切除病变的目的,又不影响听觉传导功能^[10],甚至部分病例可以不移位面神经而不影响面神经功能^[11]。至于选择哪种手术入路,取决于病变是否侵犯颈静脉孔血管部和乙状窦水平臂。当病变未侵犯颈静脉孔血管部和乙状窦水平臂时采取鼓室底入路;而当病变侵犯颈静脉孔血管部和(或)乙状窦水平臂时采取改良鼓室底入路更有利于病变的显露和切除。当病变累及颈静脉孔和颈静脉球,同时破坏中耳和外耳的完整性和(或)侵犯到岩骨段颈内动脉时,尽管选择A型颞下窝入路或改良A型颞下窝入路牺牲了听觉传导功能,还会引起暂时性面神经损伤,但只有这样才能充分显露和有效切除病变。至于选择哪种手术入路,同样取决于病变是否侵犯颈静脉孔血管部和乙状窦水平臂。当病变未侵犯颈静脉孔血管部和乙状窦

水平臂时采取A型颞下窝入路^[12];而当病变侵犯颈静脉孔血管部和(或)乙状窦水平臂时采取改良A型颞下窝入路是更好的选择。当然,一旦颈静脉孔区病变累及颅内时,如何选择手术入路进行病变切除需要神经外科的参与和协作,不在本文的讨论范畴之内。

参考文献:

- [1] Katsuta T, Rhoton AL Jr., Matsushima T. The jugular foramen: microsurgical anatomy and operative approaches [J]. *Neurosurgery*, 1997, 41(1): 149-201.
- [2] Ayeni SA, Ohata K, Tanaka K. The microsurgical anatomy of the jugular foramen [J]. *J Neurosurg*, 1995, 83(5): 903-909.
- [3] Passacantilli E, Santoro A, Pichierri A, et al. Antero-lateral approach to the craniocervical junction [J]. *J Neurosurg Spine*, 2005, 3(2): 123-128.
- [4] Lambert PR, Johns ME, Winn RII. Infralabyrinthine approach to skull-base lesions [J]. *Otolaryngol Head Neck Surg*, 1985, 93(2): 250-258.
- [5] Fisch U. Infratemporal fossa approach to tumors of the temporal bone and base of the skull [J]. *J Laryngol Otol*, 1978, 92(11): 949-967.
- [6] 蒋卫红,赵素萍,肖健云等. 颈静脉孔应用显微解剖及其临床价值 [J]. *中国耳鼻咽喉颅底外科杂志*, 2000, 3(9): 151-154.
- [7] Gjurić M, Rüdiger Wolf S, Wigand ME, et al. Cranial nerve and hearing function after combined approach surgery for glomus jugulare tumors [J]. *Ann Otol Rhinol Laryngol*, 1996, 105(12): 949-954.
- [8] Schipper J, Arapakis I, Ridder GJ, et al. Microsurgical resection of jugular foramen tumors with hearing preservation and without facial nerve palsy [J]. *HNO*, 2003, 51(9): 721-727.
- [9] Chung SM, Kim HS, Jung J, et al. Clinical presentation and management of jugular foramen paraganglioma [J]. *Clin Exp Otorhinolaryngol*, 2009, 2(1): 28-32.
- [10] Sanna M, Bacciu A, Falcioni M, et al. Surgical management of jugular foramen schwannomas with hearing and facial nerve function preservation: a series of 23 cases and review of the literature [J]. *Laryngoscope*, 2006, 116(12): 2191-204.
- [11] Borba LA, Ale-Bark S, London C. Surgical treatment of glomus jugulare tumors without rerouting of the facial nerve: an infralabyrinthine approach [J]. *Neurosurg Focus*, 2004, 17(2): E8.
- [12] Farrior JB. Infratemporal approach to skull base for glomus tumors: anatomic considerations [J]. *Ann Otol Rhinol Laryngol*, 1984, 93(6): 616-622.

(修回日期:2010-02-05)

耳道顶前壁处磨一骨槽,将面神经垂直段和水平段移位至骨槽内;在茎突根部切断茎突,将茎突及其肌群、茎突下颌韧带向下移位;磨除乙状窦周围骨质,完全显露乙状窦垂直臂,磨除外耳道底及鼓室底骨质,显露颈静脉球;切除乙状窦垂直臂及颈静脉球,显露颈静脉孔并解剖其周围结构;磨除颞骨鼓部和岩骨底,显露岩骨段颈内动脉。

1.2.5 改良A型颞下窝入路 在A型颞

下窝入路的基础上切除头外侧直肌,磨除枕骨颈内静脉突,以扩大显露乙状窦水平臂和颈静脉孔。

2 结果

按手术步骤完成各手术入路的解剖操作后,比较各手术入路对颈静脉孔区的显露程度(表1)。

表1 各手术入路对颈静脉孔区及周围解剖结构的显露程度对比表

显露部位	手术入路				
	颈侧入路	鼓室底入路	改良鼓室底入路	A型颞下窝入路	改良A型颞下窝入路
颈静脉孔外侧区	显露良好	显露良好	显露良好	显露良好	显露良好
咽旁间隙	显露良好	显露良好	显露良好	显露良好	显露良好
乙状窦垂直臂	不能显露	显露良好	显露良好	显露良好	显露良好
乙状窦水平臂	不能显露	不能显露	显露良好	不能显露	显露良好
外耳道深部及中耳腔	不能显露	不能显露	不能显露	显露良好	显露良好
颈静脉球	不能显露	显露良好	显露良好	显露良好	显露良好
颈静脉孔神经部	不能显露	显露良好	显露良好	显露良好	显露良好
颈静脉孔血管部	不能显露	不能显露	显露良好	不能显露	显露良好
岩骨段颈内动脉垂直段	不能显露	不能显露	不能显露	显露良好	显露良好

2.1 颈侧入路的显露范围

此手术入路能显露颅外的颈静脉孔周围区域;对咽旁间隙有很好的显露;对与颈静脉孔密切相关解剖结构的颅外部分也显露良好,如Ⅲ~Ⅻ脑神经、颈交感干神经、颈内动脉、颈内静脉、咽升动脉等(图1)。基本上不能显露颈静脉孔、颈静脉球及其中的解剖结构,也不能显露颞骨内及颅内的结构。

2.2 鼓室底入路及改良鼓室底入路的显露范围

在颈侧入路所显露范围的基础进一步显露乳突腔、乙状窦垂直臂、颈静脉球、颈静脉孔神经部及出颈静脉孔神经部的舌咽神经,但对乙状窦水平臂、颈静脉孔血管部及出血管部的迷走神经、副神经显露不良(图2A)。而改良鼓室底入路在鼓室底入路的基础上进一步显露了乙状窦水平臂、颈静脉孔的血管部及出颈静脉孔血管部的迷走神经、副神经及岩下窦;同时,出舌下神

经孔的舌下神经亦能获得良好的显露(图2B)。此两者手术入路均不能显露外耳道深部及中耳腔的结构,亦不能显露岩骨段颈内动脉。

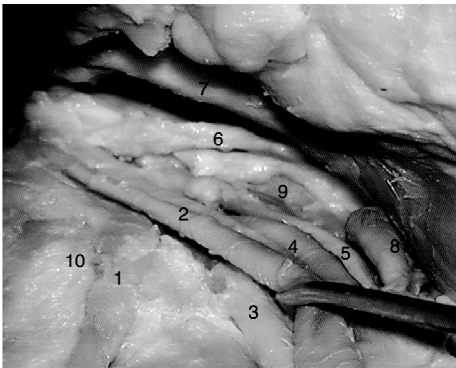


图1 颈侧入路对颈静脉区及周围解剖区域的显露程度(右侧)

1. 副神经,2. 颈内静脉,3. 迷走神经,4. 舌下神经,5. 颈交感干,6. 舌咽神经,7. 颈外动脉,8. 枕动脉,9. 颈内动脉,10. 环椎横突

2.3 A 型颞下窝入路及改良 A 型颞下窝入路的显露范围

A 型颞下窝入路在鼓室底入路的基础上扩大显露外耳道、中耳腔的结构及岩骨段颈内动脉垂直段,同样对乙状窦水平臂、颈静脉孔血管部及血管部的迷走神经、副神经显露不良(图 3A)。改良 A 型颞下窝入路

则弥补了 A 型颞下窝入路显露不足的缺陷,能完全显露颈静脉孔区及其周围的解剖结构,如对外耳道深部、中耳腔、岩骨段颈内动脉垂直段、乙状窦全程、整个颈静脉孔及出颈静脉孔的岩下窦、舌咽神经、迷走神经、副神经显露良好,亦能显露出一舌下神经孔的舌下神经(图 3B)。

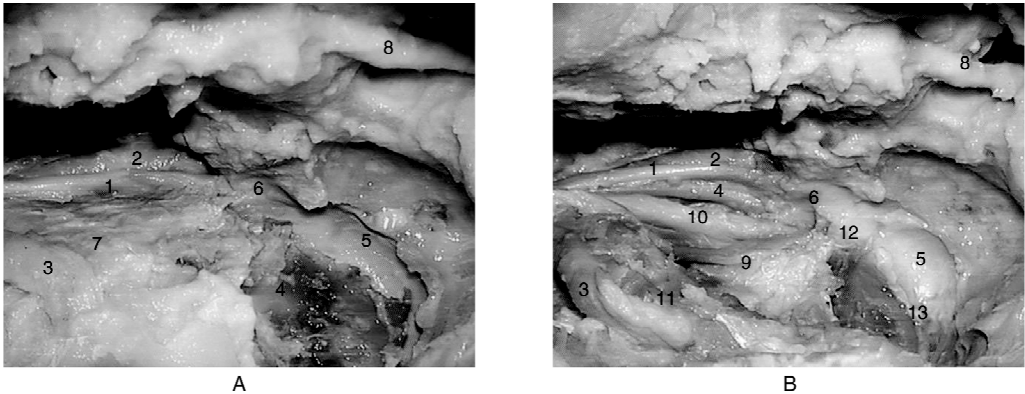


图 2 鼓室底入路(A 图)及改良鼓室底入路(B 图)对颈静脉孔区及周围解剖区域的显露程度(左侧)鼓室底入路在颈侧入路所显露范围的基础进一步显露乳突腔、乙状窦垂直臂、颈静脉球、颈静脉孔神经部及出颈静脉孔神经部的舌咽神经;而改良鼓室底入路在鼓室底入路的基础上进一步显露乙状窦水平臂、颈静脉孔的血管部及出颈静脉孔血管部的迷走神经、副神经和岩下窦,出颅后的舌下神经亦能显露良好

1. 舌咽神经,2. 颈内动脉,3. 椎动脉,4. 枕骨颈内静脉突,5. 颈静脉球,6. 颈静脉孔神经部,7. 头外侧直肌,8. 移位的面神经垂直段,9. 副神经,10. 迷走及舌下神经,11. 头后直肌,12. 颈静脉孔血管部,13. 乙状窦水平臂

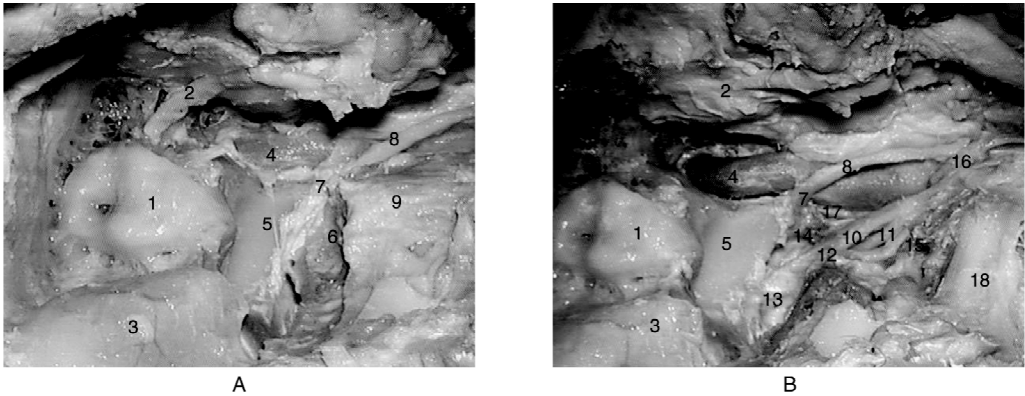


图 3 A 型颞下窝入路(A 图)及改良 A 型颞下窝入路(B 图)对颈静脉孔区及周围区域的显露程度(右侧)A 型颞下窝入路在鼓室底入路的基础上扩大显露外耳道、中耳腔的结构及岩骨段颈内动脉垂直段;改良 A 型颞下窝入路在 A 型颞下窝入路的基础上进一步显露乙状窦水平臂、颈静脉孔的血管部及出颈静脉孔血管部的迷走神经、副神经和岩下窦,出颅后的舌下神经亦能显露良好

1. 半规管,2. 移位的面神经(水平段和垂直段),3. 乙状窦垂直段,4. 岩骨段颈内动脉,5. 颈静脉球顶,6. 枕骨颈内静脉突,7. 颈静脉孔神经部,8. 舌咽神经,9. 头外侧直肌,10. 迷走神经,11. 舌下神经,12. 颈静脉孔血管部,13. 乙状窦水平臂,14. 岩下窦,15. 副神经,16. 咽升动脉,17. 颈交感干,18. 头后直肌

3 讨论

颈静脉孔区是以颈静脉孔和颈静脉球为中心,并向周围辐射的颅底解剖区域,与中耳乳突、岩骨、上颈段、咽旁间隙、枕骨大孔及后颅窝紧密毗邻,颈内动静脉、乙状窦、面神经、颈交感干及Ⅸ~Ⅻ脑神经等重要血管神经紧邻该区域或穿行其中。我们在以前的解剖学研究中,曾对颈静脉孔的解剖特点,进行了详细的阐述^[6]。也正因为颈静脉孔区复杂而不规则的解剖学特点,决定了要做到充分显露和有效切除这一区域的病变,并兼顾重要结构的保护存在相当的难度。尽管目前有多种手术入路应用于颈静脉孔区病变的手术切除,但各手术入路所需处理的解剖结构不同,关注的重点亦有区别,致力保护的结构和功能也有所侧重。因此,显露的范围必然会有所区别。基于以上原因,我们试图从解剖学的角度来比较各手术入路的有效显露范围,为选择恰当的手术入路切除不同范围的颈静脉孔区病变提供解剖学依据。

3.1 各手术入路对颈静脉孔区显露范围探讨

颈侧入路最初应用于颈部和咽旁间隙病变的切除,后发现此手术入路亦可以应用于部分颈静脉孔区病变的切除^[3]。我们通过解剖研究发现,颈侧入路能很好的显露颈静脉孔外侧区域,包括上颈段的解剖结构,在未处理二腹肌、茎突及其肌群、茎突下颌韧带前,咽旁前间隙即可以获得较好的显露,当切断移位这些解剖结构后,进入咽旁后间隙的屏障即被突破,因而此手术入路还可以很好地显露整个咽旁间隙。而且此手术入路不破坏中耳乳突结构和不进行面神经移位,不会影响听力和面神经功能。但也正因为这一点,导致该手术入路不能显露颈静脉孔、颈静脉球及其中的解剖结构,也不能显露颞骨内的解剖结构。

鼓室底入路由于移位了面神经垂直段,去除了面神经对鼓室底的遮挡,因而可以通过切除鼓室底的骨质达到显露颈静脉球顶壁和顶前壁;而切除乳突尖和迷路下气房又

可以显露颈静脉球顶后壁。总之,经以上手术步骤就能实现有效显露颈静脉球的目的。磨除乳突气房形成乙状窦“骨岛”,切除这一“骨岛”则能显露乙状窦垂直臂。另外此手术入路也需要处理胸锁乳突肌、二腹肌、茎突及其肌群、茎突下颌韧带,因而同样能显露颈侧入路所能显露的范围。颈静脉孔位于颈静脉球的内下方,切除颈静脉球将有望显露颈静脉孔及其中的结构。但实际上切除颈静脉球只能显露位于颈静脉球前内侧的颈静脉孔神经部,及穿行其中的舌咽神经,而对颈静脉孔血管部显露并不理想,这一现象在我们前期的颈静脉孔区解剖研究中已经得到证实^[6]。究其原因,是由于枕骨颈内静脉突及其附着的头外侧直肌遮挡了颈静脉孔血管部,而鼓室底入路并不处理这两个解剖结构。同样原因,鼓室底入路也不能有效显露移行于枕骨颈内静脉突颅面的乙状窦水平臂。为弥补鼓室底入路对颈静脉孔血管部和乙状窦水平臂显露不足的缺陷,我们对此手术入路进行了改良(改良鼓室底入路),即在鼓室底入路的基础上切除枕骨颈内静脉突和头外侧直肌,从而去除了影响乙状窦水平臂和颈静脉孔血管部显露的解剖结构。实践证明改良鼓室底入路不但能显露鼓室底入路所能显露的范围,而且能进一步显露乙状窦水平臂、颈静脉孔血管部及穿行其中的Ⅹ、Ⅺ神经和岩下窦,还能显露出一颅后与迷走神经伴行的舌下神经。当然,无论是鼓室底入路还是改良鼓室底入路均不切除骨性外耳道,一方面不破坏中耳听觉传导功能;另一方面,不能显露外耳道深部和中耳腔的结构,不能处理颞骨鼓部和岩骨,也就显露不了岩骨段颈内动脉。

A型颞下窝入路则是在鼓室底入路的基础上切除骨性外耳道,开放中耳腔和移位面神经垂直段和水平段。尽管破坏了外耳和中耳的完整性,但弥补了鼓室底入路对外耳、中耳鼓室显露不足的缺陷;而且可以通过磨除颞骨鼓部和岩骨底显露岩骨段颈内动脉垂直段。A型颞下窝入路与鼓室底入路一样,因未处理枕骨颈内静脉突和头外侧直肌;而对乙状窦水平臂和颈静脉孔血管部显露不理想。为此,我们还对A型颞下窝入路进行了