

· 病案报道 ·

颈内静脉扩张症 2 例报告并文献复习

李双勇

(赣南医学院第二附属医院 耳鼻咽喉头颈外科, 江西 赣州 341600)

中图分类号: R653

文献标识码: D

文章编号: 1007-1520(2011)03-0235-02

病例 1, 男, 13 岁。无意中发现憋气时右颈部肿块 1 个月余, 于 2009 年 1 月 21 日就诊。检查: 口鼻闭气, 用力呼气时右侧颈中下部可见一 4 cm × 6 cm 梭形隆起肿物, 触之软, 无压痛及搏动感, 未闻及血管杂音, 压迫肿物近心端肿物稍隆起, 呼气后肿物消失。喉部 CT 冠状位重建 (Valsalva 动作时摄片) 示右侧颈内静脉扩张, 最大内径

约 22 mm。颈部血管彩色多普勒超声检查示双侧颈内静脉内径 (平静呼吸下) 6.9 mm, Valsalva 动作时右侧颈内静脉最大内径约 18 mm, 左侧颈内静脉最大内径约 11 mm, 血流通畅。双侧颈总、颈内、颈外动脉血流通畅, 无血栓, 超声提示右侧颈内静脉扩张症 (图 1, 2)。

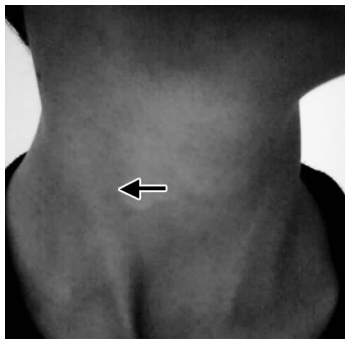


图 1 平静呼吸时右胸锁乳突肌区未见肿块

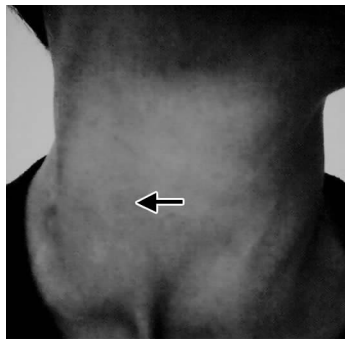


图 2 Valsalva 动作时右胸锁乳突肌区见梭形肿块

病例 2, 男, 8 岁。因无意中发现右侧颈部包块 2 个月余, 憋气时明显, 平静呼吸时正常, 于 2008 年 5 月 15 日来我院就诊。检查: 右侧颈部中段憋气时可见一圆形隆起包块, 约 3 cm × 2 cm 大小, 质软, 无搏动感, 呼气后消失。颈部血管彩超提示右侧颈内静脉扩张症。

2 例患者均诊断为右侧颈内静脉扩张症, 采取密切随访的保守治疗方案。嘱患儿家长密切观察患儿颈部肿物变化情况, 避免患儿从事重体力以及加剧颈内静脉扩张之

活动。随访观察至今, 颈部肿物未见明显增大及并发其他不适。目前仍在随访中。

讨论: 颈内静脉扩张症 (Internal Jugular Vein Phlebectasia, IJP) 是临床少见病, 患者大多就诊于耳鼻咽喉头颈外科、儿科、口腔颌面外科和血管外科。该病于 1928 年由 Harris^[1] 首次报道, 称之为先天性静脉囊肿。临床上, 颈静脉扩张症命名多种多样, 如颈静脉囊肿或静脉瘤、动静脉瘤样静脉曲张等, 但颈静脉扩张症实为静脉扩张, 不应与静脉曲张混淆。IJP 可累及颈部任何静脉, 是颈部的颈内、颈外、颈前或面后静脉的囊状、梭状或长柱状扩张, 以颈内静脉最多见。该

作者简介: 李双勇, 男, 主治医师。
通讯作者: 李双勇, Email: shianhi@163.com.

病可发生于任何年龄组,以男性儿童多见,多发于右侧,也可双侧发病。发病机制尚不明。多数学者认为先天性血管异常是主要病因,部分学者认为其病因是多种多样的和多因素的。大部分扩张的颈内静脉在组织学结构上并无异常,但 Danis^[2] 报道提示颈内静脉弹力组织发育不良,内膜因结缔组织增多及平滑肌细胞较多而呈局灶性增厚。也有报道称发现静脉壁内膜和中膜基本正常,外膜显著变薄,纵行平滑肌明显减少^[3]。

此 2 例患儿均以无意中发现颈部包块,憋气时增大,平静呼吸时正常而就诊,患者无其他不适。临床上颈内静脉扩张症常表现为颈部胸锁乳突肌区无痛性肿块,质软,由上至下推压肿物时肿物可消退, Valsalva 试验(瓦尔萨尔瓦试验即口鼻闭气,抵住关闭的声门,用力呼气,增加胸腔内压)时明显增大,平静呼吸时颈部可无异常表现。部分患者听诊时可闻及血管杂音。颈部血管彩超可见颈内静脉管壁较薄扩张,扩张段探头加压可变形,摒气时颈内静脉的扩张程度较平静呼吸时明显增加,两者颈内静脉的横切面积比值可 $> 2:1$,颈内静脉扩张段内可见双色彩流充盈,伴有血栓时,扩张段内可见异常回声团块,局部彩流充盈缺损,频谱分析扩张段两端流速相对较高,中间较慢^[4-5]。

颈内静脉扩张症需与喉气囊肿、上纵隔囊肿、颈部脉管畸形、上腔静脉综合征、右心衰引起的腔静脉高压、颈部血管瘤等疾病相鉴别。喉气囊肿及上纵隔囊肿在行 Valsalva 动作时,肿物也会增大,可于 Valsalva 动作时摄包括颈下部在内的胸片排除,喉气囊肿可见颈部含气影,上纵膈占位性病变可见

胸部软组织影^[6]。颈部脉管畸形为出生时或出生后发现的肿物,缓慢生长,摒气时肿物无增大,行肿物穿刺可抽出血性液体或淡黄色液体^[7]。上腔静脉综合征和右心衰引起的腔静脉高压常导致双侧颈静脉扩张,且有明显的心脏疾病和腔静脉受压的表现^[8]。

到目前为止,尚未有颈内静脉扩张破裂出血的报道。因此有学者认为, IJP 是一种自限性疾病,提倡保守治疗,密切随访^[3]。此 2 例患儿颈部肿物平静呼吸时肿物不明显,无头昏头痛等主观不适,也未并发颈内静脉血栓,故予密切随访观察,避免重体力及加剧颈内静脉扩张之活动,至今颈部肿物未见明显增大及并发其他不适。

参考文献:

[1] Harris RI. Congenital venous cyst of the mediastinum [J]. Ann Surg, 1928, 88(5): 953 - 957.

[2] Danis RK. Isolated aneurysm of the internal jugular vein: a report of three cases [J]. Pediatr Surg, 1982, 17(2): 130 - 131.

[3] 余画,彭歆,郭传瑛,等. 颈内静脉扩张症 1 例报告及文献复习 [J]. 中国口腔颌面外科杂志, 2009, 7(1): 84 - 87.

[4] 杨益虎,陈伟明,吴意赞,等. 颈内静脉局限扩张症的超声表现 [J]. 中华现代临床医学杂志, 2003, 1(10): 932 - 933.

[5] 赵伟华,吴迪. 彩色多普勒超声对颈内静脉扩张的诊断价值 [J]. 临床超声医学杂志, 2008, 10(1): 66 - 67.

[6] 钱水贤. 颈静脉扩张症的诊治 [J]. 中国微创外科杂志, 2005, 5(11): 913 - 914.

[7] 刘学键,秦中平,郇茂众,等. 并发呼吸道梗阻的小儿脉管畸形的综合治疗 [J]. 中华耳鼻咽喉头颈外科杂志, 2010, 45(1): 32 - 37.

[8] 康武英. 彩超诊断颈内静脉扩张症 [J]. 医药论坛杂志, 2005, 26(20): 68.

(修回日期: 2011 - 05 - 16)