

DOI:10.11798/j.issn.1007-1520.202525168

· 临床报道 ·

术后植入鼻窦药物支架对慢性鼻窦炎伴鼻息肉患者的临床疗效分析

冯燧源, 李源泉, 张雪, 刘海, 杨洪斌

(川北医学院附属医院耳鼻咽喉头颈外科, 四川南充 637000)

摘要: **目的** 探讨慢性鼻窦炎伴鼻息肉(CRSwNP)患者功能性鼻内镜术后2周植入全降解鼻窦药物支架的临床疗效与安全性。**方法** 采集川北医学院附属医院耳鼻咽喉头颈外科50例确诊患者,将其随机分为术中植入组与术后植入组,每组各25例,均采用功能性鼻内镜全组鼻窦开放和鼻息肉切除手术治疗。术中植入组作为对照组,在术中同期随机选择一侧术腔筛窦植入全降解鼻窦药物支架。术后植入组作为实验组,在术后2周局麻下经鼻内镜鼻腔清理后随机选择一侧术腔筛窦植入鼻窦药物支架。术后随访3个月,分别于术前及术后2、4、8、12周进行鼻部症状视觉模拟评分量表(VAS)评分及鼻内镜检查Lund-Kennedy评分进行评估。**结果** 两组患者鼻部症状VAS评分中,鼻塞评分在术后4、8、12周差异均具有统计学意义(P 均 <0.05);流涕评分在术后2、8、12周差异均具有统计学意义(P 均 <0.05);嗅觉、头部闷胀感评分在术后4、8周差异均具有统计学意义(P 均 <0.05)。两组患者鼻内镜检查Lund-Kennedy评分中,息肉、水肿评分在术后8、12周差异均具有统计学意义(P 均 <0.05);鼻漏评分在术后2、8、12周差异均具有统计学意义(P 均 <0.05);结痂评分在术后4、8、12周差异均具有统计学意义(P 均 <0.05)。**结论** CRSwNP患者在术后2周植入全降解鼻窦药物支架较术中同期植入临床疗效更佳,安全可靠。

关键词:慢性鼻窦炎;鼻息肉;全降解鼻窦药物支架;鼻用糖皮质激素

中图分类号:R765.4

Clinical efficacy analysis of postoperative sinus drug stent implantation in patients with chronic rhinosinusitis and nasal polyps

FENG Yiyuan, LI Yuanquan, ZHANG Xue, LIU Hai, YANG Hongbin

(Department of Otorhinolaryngology Head and Neck Surgery, Affiliated Hospital of North Sichuan Medical College, Nanchong 637000, China)

Abstract: **Objective** To investigate the clinical efficacy and safety of implanting fully degraded sinus drug stents in patients with chronic rhinosinusitis and nasal polyps (CRSwNP) 2 weeks after functional endoscopic sinus surgery. **Methods** A total of 50 patients diagnosed in the Department of Otorhinolaryngology Head and Neck Surgery, Affiliated Hospital of North Sichuan Medical College were collected and randomly divided into 25 cases in the intraoperative implantation group and 25 cases in the postoperative implantation group. Patients in both groups underwent functional endoscopic sinus surgery for total sinus opening and nasal polypectomy. The intraoperative implantation group was taken as the control group. During the operation, a fully degradable sinus drug stent was randomly implanted in one side of the ethmoid sinus in the surgical cavity at the same time. The postoperative implantation group was taken as the experimental group. Two weeks after endoscopic sinus surgery, the nasal cavity was cleaned by nasal endoscopy under local anesthesia, and one side of the ethmoid sinus was randomly selected to implant a fully degraded sinus drug stent. The patients were followed up for 3 months after the operation. The Visual Analogue Scale (VAS) score for nasal symptoms and the Lund-Kennedy score of nasal endoscopy were evaluated before operation and at 2, 4, 8 and 12 weeks after operation. **Results** In the VAS score of nasal symptoms in the two groups, there were significant differences in the nasal congestion scores at 4, 8

基金项目:川北医学院附属医院课题基金(2022JC016)。

第一作者简介:冯燧源,男,硕士,主治医师。

通信作者简介:杨洪斌,男,博士,主任医师。

and 12 weeks after operation, $P < 0.05$ and in runny nose score at 2, 8 and 12 weeks after operation ($P < 0.05$). There were significant differences in olfactory and head swelling scores at 4 and 8 weeks after operation ($P < 0.05$). In the Lund-Kennedy score of nasal endoscopy, there were significant differences in polyps and edema scores between the two groups at 8 and 12 weeks after operation ($P < 0.05$), and in rhinorrhea score at 2, 8 and 12 weeks after operation ($P < 0.05$). There were significant differences in scab score at 4, 8 and 12 weeks after operation ($P < 0.05$). **Conclusion** It is safe and reliable for patients with CRSwNP implanted with fully degraded sinus drug stents at 2 weeks after surgery, who have better clinical efficacy than that during surgery.

Keywords: Chronic rhinosinusitis; Nasal polyps; Fully degraded sinus drug stents; Nasal glucocorticoids

慢性鼻窦炎(chronic rhinosinusitis, CRS)为鼻腔鼻窦的慢性炎症性疾病,临床主要表现为鼻塞、流涕、嗅觉减退、头面部闷胀疼痛等,病程超过12周,经鼻内镜或鼻窦影像学检查确诊^[1-2]。慢性鼻窦炎作为耳鼻咽喉科常见疾病,我国患病率在8%左右,已成为我国慢性疾病发病率第8位^[3],慢性鼻窦炎伴鼻息肉(chronic rhinosinusitis with nasal polyps, CRSwNP)作为CRS临床表型之一,单纯药物治疗难以根治,临床常采用鼻内镜手术开放鼻窦及切除鼻息肉治疗,但存在术后黏膜长期慢性炎症、黏膜上皮化缓慢、术腔瘢痕狭窄、息肉复发等因素,单纯手术治疗效果并不理想^[4]。目前国内外专家共识均推荐以鼻内镜手术治疗结合药物治疗等综合治疗为主,其中糖皮质激素作为一线用药,已成为CRSwNP不可或缺的药物^[5-7],近年来,随着鼻内镜手术联合全降解鼻窦药物支架系统的植入,其有效性及安全性逐渐被认可^[8],与传统给药方式对比,全降解鼻窦药物支架植入对鼻窦黏膜组织的靶向定位接触、药物定量释放和有效性更强,利于CRSwNP患者术后炎症转归与减少复发^[9]。但是目前研究主要以鼻内镜手术中同期植入支架为主,针对术后植入的研究相对较少,为明确全降解鼻窦药物支架系统术后植入与术中同期植入疗效差异,我们设计了本研究,旨在为临床实践提供参考。

1 资料与方法

1.1 研究对象

研究对象为川北医学院附属医院耳鼻咽喉头颈外科2023年1月—2024年10月住院手术患者,所有患者术前均行鼻内镜及鼻窦CT检查,依据《中国慢性鼻窦炎诊断和治疗指南(2018)》确诊,病程>12个月,经保守治疗无效,无鼻内镜手术禁忌证。所有患者通过鼻窦CT证实双侧全组CRSwNP,术前鼻部症状采用视觉模拟评分量表(visual analogue scale, VAS)评分与鼻内镜检查Lund-Kennedy评分均无统计学差异(表1)。排除标准:长期口服

激素类药物,正接受免疫抑制剂治疗、患有免疫抑制、自身免疫性疾病,患有严重糖尿病,曾经患有或者正患有青光眼或高眼压症或白内障,妊娠妇女。随机将患者分为术中植入组($n = 25$)和术后植入组($n = 25$),术中植入组在鼻内镜手术同期植入全降解鼻窦药物支架,术后植入组在鼻内镜手术结束2周后,复诊清理鼻腔后植入全降解鼻窦药物支架。术中植入组:男16例,女9例,年龄16~70岁;术后植入组:男18例,女7例,年龄15~66岁。两组患者一般资料经比较无统计学意义($P > 0.05$),具有可比性。术前沟通后患者均同意本次研究,并通过医院伦理委员会审批(审批号:2022ER555-1)。

1.2 手术方法

所有患者均由同一主刀医师手术,手术方法及范围一致,在全麻下经鼻内镜以Merssklinger术式行双侧全组鼻窦开放术及鼻息肉切除术,合并有鼻中隔偏曲者行鼻中隔偏曲矫正术,鼻甲肥大患者行等离子鼻甲消融术治疗。术毕术腔外用等量凝血酶溶液止血,中鼻道填塞明胶海绵止血,总鼻道填塞膨胀海绵止血,并于术后48h取出。术中植入组,在手术结束时术者使用随机信封法随机选择一侧鼻窦将全降解鼻窦药物支架植入筛窦区。术后植入组,患者术后2周复诊,局麻下经鼻内镜鼻腔清理后,术者使用随机信封法随机选择一侧鼻窦将全降解鼻窦药物支架植入筛窦区。所有患者术后均采用标准化治疗,静脉使用抗生素48h,口服抗生素1周,外用糠酸莫米松鼻喷雾剂1个月,术后1周开始鼻腔冲洗1个月,每日2次。

1.3 全降解鼻窦药物支架系统

本研究使用祥通[®]全降解鼻窦药物支架系统10°(国械注准:20173460679 上海生物技术有限公司,中国)。支架载有652 μg 糠酸莫米松,平均释放20 $\mu\text{g}/\text{d}$,最高不超过52 $\mu\text{g}/\text{d}$,药物涂层1个月左右缓慢释放,可同时植入部位及周围起物理支撑和药物治疗作用,持续抗炎,可有效预防鼻息肉复发,促进术腔黏膜上皮化。

1.4 术后随访与评估

所有患者术后2、4、8、12周分别随访与评估,进行鼻腔清理,采用VAS行鼻部症状(鼻塞、流涕、嗅觉、头闷胀感)评分,鼻内镜依据Lund-Kennedy评分法(包含息肉、水肿、鼻漏、瘢痕和结痂)对支架植入侧术腔黏膜病变程度与范围评估。

1.5 统计学方法

利用SPSS 20.0统计分析软件,进行数据处理,计量资料采用独立样本 t 检验,用 $\bar{x} \pm s$ 表示, $P < 0.05$ 为差异具有统计学意义。

2 结果

2.1 鼻窦药物支架植入情况观察

两组患者均顺利完成药物支架植入及随访。术中植入组患者随访过程中可见中鼻道痂壳较多,存在药物支架易被痂壳阻挡或包裹,影响中鼻道通畅引流(图1),鼻内镜鼻腔难以清理,存在支架提前脱落现象,其中1例术后第2周随鼻腔清理时支架脱落,1例术后第3周患者鼻腔冲洗时随痂壳脱落。

术后植入组患者随访过程中可见中鼻道痂壳相对较少,支架扩张充分支撑作用良好,中鼻道引流通畅,术腔上皮修复更佳(图2)。所有患者未出现支架相关并发症。

2.2 主要观察指标

2.2.1 鼻部症状VAS评分 两组患者各25例,均按时完成鼻部症状VAS评分,术前鼻塞、流涕、嗅觉、头部闷胀感四大症状VAS评分比较差异均无统计学意义(P 均 >0.05);术后鼻塞症状VAS评分在术后4、8、12周差异均有统计学意义(P 均 <0.05);术后流涕症状VAS评分在术后2、8、12周差异均有统计学意义(P 均 <0.05);术后嗅觉、头部闷胀感症状VAS评分在术后4、8周差异均有统计学意义(P 均 <0.05)。见表1。

2.2.2 鼻内镜检查Lund-Kennedy评分 两组患者各25例,均按时完成鼻内镜检查Lund-Kennedy评分。术前鼻内镜评分(息肉、水肿、鼻漏、瘢痕、结痂)比较差异均无统计学意义(P 均 >0.05)。术后鼻内镜评分比较,息肉、水肿评分在术后8、12周差异均有统计学意义($P < 0.05$);鼻漏评分在术后2、8、

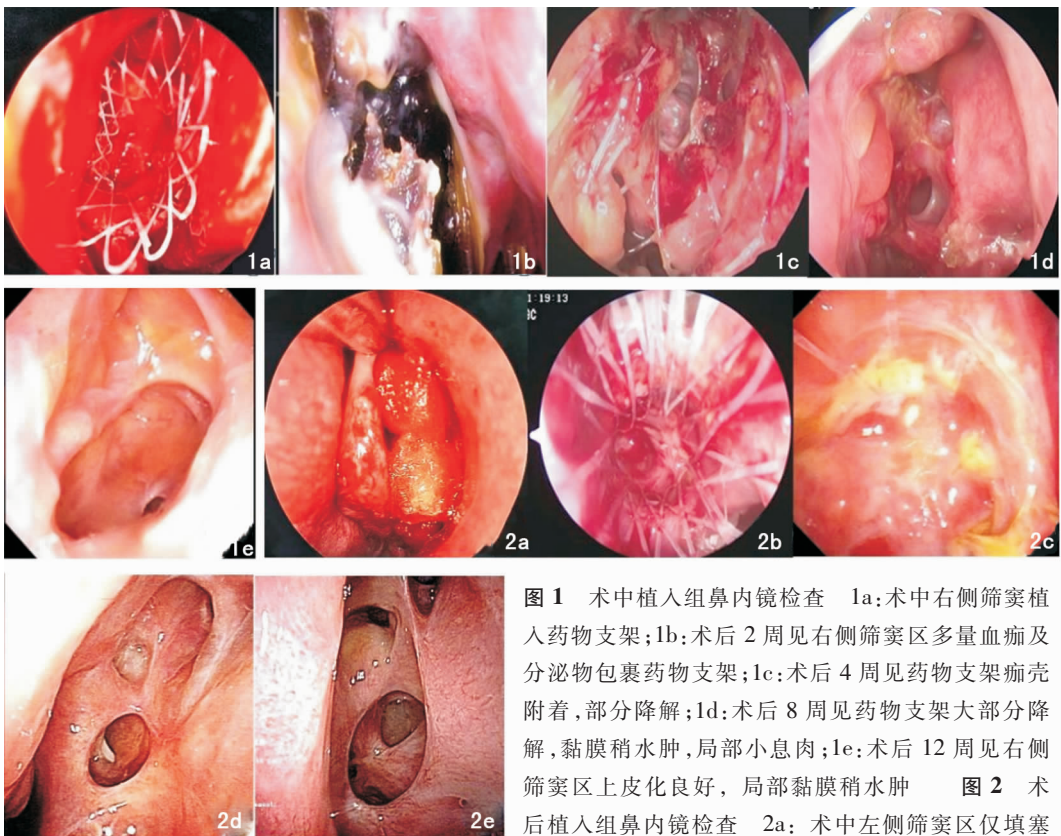


图1 术中植入组鼻内镜检查 1a:术中右侧筛窦植入药物支架;1b:术后2周见右侧筛窦区多量血痂及分泌物包裹药物支架;1c:术后4周见药物支架痂壳附着,部分降解;1d:术后8周见药物支架大部分降解,黏膜稍水肿,局部小息肉;1e:术后12周见右侧筛窦区上皮化良好,局部黏膜稍水肿 图2 术后植入组鼻内镜检查 2a:术中左侧筛窦区仅填塞止血材料;2b:术后2周,经鼻内镜鼻腔清理后,左侧筛窦植入药物支架;2c:术后4周见药物支架干净,部分降解;2d:术后8周见药物支架接近完全降解;2e:术后12周见左侧筛窦区窦口引流通畅,上皮化良好

12周差异均有统计学意义($P < 0.05$); 结痂评分在术后4、8、12周差异均有统计学意义($P < 0.05$)。

两组患者瘢痕评分差异均无统计学意义($P > 0.05$) 见表2。

表1 两组患者鼻部各症状VAS评分比较 (分, $\bar{x} \pm s$)

症状	术前	术后2周	术后4周	术后8周	术后12周
鼻塞					
术中植入组	7.32 ± 1.31	5.80 ± 1.38	4.24 ± 1.45	2.68 ± 1.18	1.48 ± 0.71
术后植入组	7.28 ± 1.14	6.00 ± 1.55	3.36 ± 0.86	2.04 ± 0.93	0.92 ± 0.76
<i>t</i>	0.12	0.48	2.61	2.13	2.69
<i>P</i>	0.91	0.63	0.01	0.04	0.01
流涕					
术中植入组	6.52 ± 1.32	4.60 ± 1.29	3.24 ± 1.56	2.12 ± 1.01	0.92 ± 1.04
术后植入组	6.48 ± 1.23	5.40 ± 1.35	3.36 ± 1.63	1.44 ± 1.18	0.36 ± 0.49
<i>t</i>	0.11	-2.14	0.27	2.29	2.44
<i>P</i>	0.91	0.04	0.79	0.03	0.02
嗅觉					
术中植入组	5.40 ± 1.29	4.76 ± 1.36	4.20 ± 1.58	2.44 ± 1.19	1.20 ± 0.82
术后植入组	5.64 ± 1.47	5.00 ± 1.55	3.44 ± 0.92	1.84 ± 0.69	1.24 ± 0.78
<i>t</i>	-0.61	-0.58	2.08	2.18	-0.18
<i>P</i>	0.54	0.56	0.04	0.04	0.86
头部闷胀感					
术中植入组	6.48 ± 1.36	4.00 ± 1.44	2.72 ± 1.17	1.44 ± 0.82	0.40 ± 0.71
术后植入组	6.24 ± 1.36	3.84 ± 1.37	2.04 ± 0.93	0.96 ± 0.73	0.44 ± 0.58
<i>t</i>	0.62	0.40	2.27	2.18	-0.22
<i>P</i>	0.54	0.69	0.03	0.03	0.83

注:VAS(视觉模拟评分量表)。

表2 两组患者鼻内镜检查Lund-Kennedy评分比较 (分, $\bar{x} \pm s$)

内镜体征	术前	术后2周	术后4周	术后8周	术后12周
息肉					
术中植入组	1.64 ± 0.49	0.16 ± 0.37	0.48 ± 0.59	0.44 ± 0.58	0.36 ± 0.56
术后植入组	1.56 ± 0.51	0.20 ± 0.41	0.44 ± 0.58	0.12 ± 0.33	0.08 ± 0.28
<i>t</i>	0.57	-0.36	0.24	2.39	2.21
<i>P</i>	0.57	0.47	0.81	0.02	0.03
水肿					
术中植入组	1.24 ± 0.60	0.92 ± 0.41	0.92 ± 0.40	0.96 ± 0.35	0.52 ± 0.51
术后植入组	1.28 ± 0.54	1.00 ± 0.51	0.80 ± 0.50	0.68 ± 0.48	0.21 ± 0.41
<i>t</i>	-0.25	-0.62	0.94	2.37	2.35
<i>P</i>	0.81	0.54	0.35	0.02	0.02
鼻漏					
术中植入组	0.92 ± 0.49	1.00 ± 0.42	0.92 ± 0.28	0.76 ± 0.44	0.40 ± 0.50
术后植入组	1.04 ± 0.54	1.29 ± 0.46	1.00 ± 0.29	0.44 ± 0.51	0.08 ± 0.28
<i>t</i>	-0.82	-2.29	-1.0	2.39	2.80
<i>P</i>	0.42	0.03	0.32	0.02	0.01
瘢痕					
术中植入组	0.08 ± 0.28	0.20 ± 0.41	0.40 ± 0.50	0.32 ± 0.48	0.24 ± 0.44
术后植入组	0.16 ± 0.37	0.24 ± 0.44	0.36 ± 0.49	0.28 ± 0.46	0.16 ± 0.38
<i>t</i>	0.86	-0.33	0.29	0.3	0.70
<i>P</i>	0.39	0.74	0.78	0.76	0.49
结痂					
术中植入组	0.20 ± 0.41	1.56 ± 0.51	1.44 ± 0.51	0.96 ± 0.45	0.36 ± 0.49
术后植入组	0.12 ± 0.33	1.40 ± 0.50	1.12 ± 0.33	0.64 ± 0.49	0.04 ± 0.20
<i>t</i>	0.76	1.12	2.64	2.39	3.02
<i>P</i>	0.45	0.27	0.01	0.02	0.00

3 讨论

CRSwNP 是鼻腔鼻窦黏膜慢性炎症改变,免疫失调后继发炎症反应,黏膜上皮屏障受损,以及部分患者对外源性抗原的持续炎症反应,局部微环境改变导致鼻腔结构发生组织重塑,上皮细胞释放的炎性介质导致嗜酸性粒细胞局部聚集,进而增加血管通透性,鼻腔分泌物增多,细胞外基质增生,最终形成息肉^[10]。鼻内镜手术治疗 CRSwNP 为主要治疗手段,主要通过手术清除鼻腔鼻窦不可逆病变,恢复鼻腔鼻窦通畅引流和黏膜纤毛排泄功能,同时为术后的药物治疗提供良好的通道。但患者术后鼻腔黏膜仍存在着长期的慢性炎性改变,表现为黏膜水肿、黏膜息肉化或息肉增生,从而影响患者的功能恢复。持续的慢性炎症改变、息肉复发、瘢痕粘连形成、中鼻甲侧位化和术后窦口再狭窄等又可进一步导致病情的复发^[11-12]。因此术后应用控制复发因素的相关举措尤为重要,传统方法主要以术后鼻腔清理、鼻腔冲洗、鼻部糖皮质激素给药等措施改善疗效^[13-14]。糖皮质激素可通过免疫调节减少鼻腔鼻窦黏膜上皮炎性细胞浸润,抑制炎性介质、细胞趋化因子等产生,达到抗炎作用^[15]。鼻部糖皮质激素治疗慢性鼻窦炎目前应用广泛,国内外多项研究表明鼻部糖皮质激素应用可获得更好的临床疗效^[16],但鼻腔局部糖皮质激素传统给药方法以喷鼻、冲洗、雾化等治疗为主,都存在药物与鼻窦黏膜接触不佳、接触剂量不足、接触时间短、患者依从性差等问题,从而影响疗效^[17-18]。近年来,随着新技术的发展,用以减少鼻腔瘢痕粘连、息肉复发的设计逐渐增多。比如术后填充材料的改进,血小板凝胶、透明质酸可吸收填塞物,鼻窦药物支架等,不仅可以止血,减少粘连,还可以促进术腔创面的愈合^[19-20]。全降解鼻窦药物支架由自膨胀的伞状高分子材料支架和糠酸莫米松药物涂层构成,支架可逐步降解排除,药物可逐步释放。随着临床应用增多,相关研究发现鼻窦药物支架可定位定量将一定剂量糖皮质激素输送到鼻窦黏膜,既可实现药物及黏膜的有效接触,发挥鼻腔局部应用糖皮质激素的优势,可有效改善鼻腔内炎性介质的释放,降低嗜酸性粒细胞等炎症细胞浸润,减少术腔肉芽组织和纤维蛋白的沉积以及骨形成,从而可有效抑制炎症及息肉复发^[21-23]。同时药物支架的物理支撑作用可帮助维持手术窦口通畅,防止中鼻甲外移,结缔组织粘连和术腔狭窄,进而减

少复发率,提高手术效果^[24]。

尽管 CRSwNP 经鼻内镜术后支架植入疗效显著,可明显减少患者复发率与二次手术干预^[25-26],但我们也发现许多患者存在术中出血多,术后创面渗血或炎性渗出严重,大量分泌物及痂壳包裹药物支架,不利于术后鼻腔清理,甚至偶有鼻腔清理时药物支架被一并清除,短期内临床疗效欠佳,未能实现药物支架植入最大受益。因鼻窦药物支架目前价格较贵,本地区虽已纳入医保部分报销,但患者经济负担相对较重,为避免上述不良因素的影响,提高鼻窦药物支架的临床疗效与更好的应用价值,我们针对药物支架的植入时机选择进行了对比研究,实验组均在术后2周经鼻内镜鼻腔清理后植入支架,从而评估不同时期支架植入对患者短期鼻部症状改善与治疗效果影响。

本研究结果显示,两组患者在术后2周,术中植入组在鼻部流涕症状评分、鼻内镜检查鼻漏评分方面疗效优于术后植入组,说明药物支架植入相对于无药物支架植入疗效更佳,因为此阶段术后植入组还没有植入药物支架,术中植入组药物支架已植入2周,糠酸莫米松缓慢释放,激素作用已开始起效,促进了鼻窦炎症的控制,改善了流涕与鼻漏评分,但是在其余鼻部症状与鼻内镜检查评分方面无疗效差异,这可能与患者本身鼻窦炎症病情重、术中植入药物支架后短期内易被渗血或炎性分泌物粘附包裹有关,从而阻挡药物支架与黏膜上皮接触,严重影响药物的定量释放与吸收,影响窦口引流,同时术后鼻腔填塞也可能导致支架移位影响疗效。两组患者在术后4、8、12周阶段,术后植入组在鼻部症状评分与鼻内镜检查评分方面临床疗效明显优于术中植入组,说明 CRSwNP 患者术后2周植入药物支架相较于术中植入更能改善患者的主观症状,促进术腔创面恢复、黏膜上皮化,减少息肉复发与手术干预。

综上所述,CRSwNP 患者功能性鼻内镜术后2周,经鼻内镜清理术腔后再植入药物支架临床疗效更佳,有利于支架药物正常释放与作用,可减少术腔清理时清除支架可能,减少术腔清理次数,同时局麻手术操作简单方便,并不增加手术风险与随访次数、治疗费用等,充分说明 CRSwNP 患者术后植入药物支架有效性与安全性更佳,适宜临床推广。由于本次研究纳入病例有限,都是全组 CRSwNP 患者,有一定局限性,针对非全组 CRSwNP 患者,缺乏相关数据研究,以后还需要进一步扩大研究范围,以期临床治疗提供更好的参考。

参考文献:

- [1] Kutluhan A, Çetin H, Kale H, et al. Comparison of naturalostiodilatation and endoscopic sinus surgery in the same patient with chronic sinusitis[J]. *Braz J Otorhinolaryngol*, 2020, 86(1): 56-62.
- [2] Fokkens WJ, Lund VJ, Hopkins C, et al. European position paper on rhinosinusitis and nasal polyps 2020[J]. *Rhinology*, 2020, 58(Suppl S29): 1-464.
- [3] Zhang L, Zhang R, Pang K, et al. Prevalence and risk factors of chronic rhinosinusitis among Chinese: A systematic review and meta-analysis[J]. *Front Public Health*, 2023, 10: 986026.
- [4] Xiao Y, Xiao KL. Clinical efficacy and safety of nasal endoscopic surgery combined with drugs in the treatment of chronic sinusitis with nasal polyps[J]. *Chin J Clinical Rat Drug Use*, 2020, 13(35): 112-113.
- [5] Chin D, Harvey RJ. Nasal polyposis: An inflammatory condition requiring effective anti-inflammatory treatment[J]. *Curr Opin Otolaryngol Head Neck Surg*, 2013, 21(1): 23-30.
- [6] 蔺林, 戴飞, 魏瑾瑾, 等. 鼻喷激素对嗜中性粒细胞性慢性鼻窦炎伴鼻息肉的治疗作用[J]. *中国耳鼻咽喉颅底外科杂志*, 2022, 28(4): 8-13.
- [7] YU XH. Clinical analysis of endoscopic surgery combined with drugs in the treatment of patients with chronic sinusitis and nasal polyps[J]. *Contemporary Medicine*, 2019, 25(23): 27-29.
- [8] 万玉峰, 刘龙生, 徐盼盼, 等. 慢性鼻窦炎内镜术中使用可吸收鼻窦药物支架的疗效分析[J]. *临床耳鼻咽喉头颈外科杂志*, 2020, 34(5): 417-420.
- [9] 施晓琼, 唐海红, 郑宏良, 等. 缓释糖皮质激素支架在全组慢性鼻窦炎伴鼻息肉患者额窦口植入中的疗效观察[J]. *中华耳鼻咽喉头颈外科杂志*, 2021, 56(8): 824-829.
- [10] 张泽宇, 柴向斌. 皮质类固醇激素药物洗脱支架治疗慢性鼻窦炎伴鼻息肉的研究进展[J]. *中国耳鼻咽喉颅底外科杂志*, 2025, 31(1): 42-45.
- [11] Bugten V, Nordgard S, Steinsvag S. The effects of debridement after endoscopic sinus surgery[J]. *Laryngoscope*, 2016, 116(11): 2037-2043.
- [12] Bernstein JM, Lebowitz RA, Jacobs JB. Initial report on postoperative healing after endoscopic sinus surgery with the microdebrider[J]. *Otolaryngol Head Neck Surg*, 2021, 118(6): 800-803.
- [13] Sedaghat AR. Chronic Rhinosinusitis[J]. *Am Fam Physician*, 2017, 96(8): 500-506.
- [14] Alsharif S, Jonstam K, van Zele T, et al. Endoscopic sinus surgery for type-2 CRSwNP: An endotype-based retrospective study[J]. *Laryngoscope*, 2019, 129(6): 1286-1292.
- [15] Rhen T, Cidowski JA. Antiinflammatory action of glucocorticoids--new mechanisms for old drugs[J]. *N Engl J Med*, 2005, 353(16): 1711-23.
- [16] Campbell RG, Kennedy DW. What is new and promising with drug-eluting stents in sinus surgery? [J]. *Curr Opin Otolaryngol Head Neck Surg*, 2014, 22(1): 2-7.
- [17] 万玉峰, 刘龙生, 徐盼盼, 高俊康. 慢性鼻窦炎内镜术中使用可吸收鼻窦药物支架的疗效分析[J]. *临床耳鼻咽喉头颈外科杂志*, 2020, 34(5): 417-420.
- [18] Calmet H, Inthavong K, Eguzkita B, et al. Nasal sprayed particle deposition in a human nasal cavity under different inhalation conditions[J]. *PLoS One*, 2019, 14(9): e0221330.
- [19] Pomerantz J, Dutton JM. Platelet gel for endoscopic sinus surgery[J]. *Ann Otol Rhinol Laryngol*, 2005, 114(9): 699-704.
- [20] Berlucchi M, Castelnovo P, Vincenzi A, et al. Endoscopic outcomes of resorbable nasal packing after functional endoscopic sinus surgery: A multicenter prospective randomized controlled study[J]. *Eur Arch Otorhinolaryngol*, 2009, 266(6): 839-845.
- [21] Luong A, Ow RA, Singh A, et al. Safety and effectiveness of a bioabsorbable steroid-releasing implant for the paranasal sinus ostia: A randomized clinical trial[J]. *JAMA Otolaryngol Head Neck Surg*, 2018, 144(1): 28-35.
- [22] Kern RC, Stolovitzky JP, Silvers SL, et al. A phase 3 trial of mometasone furoate sinus implants for chronic sinusitis with recurrent nasal polyps[J]. *Int Forum Allergy Rhinol*, 2018, 8(4): 471-481.
- [23] Caminati M, Olivieri B, Dama A, et al. Dupilumab-induced hypereosinophilia: Review of the literature and algorithm proposal for clinical management[J]. *Expert Rev Respir Med*, 2022, 16(7): 713-721.
- [24] 游艳, 杨立, 曾浪, 等. 鼻窦药物支架对嗜酸性粒细胞型鼻窦炎患者的疗效及安全性影响[J]. *生物医学工程与临床*, 2022, 26(3): 338-342.
- [25] Campbell RG, Kennedy DW. What is new and promising with drug-eluting stents in sinus surgery? [J]. *Curr Opin Otolaryngol Head Neck Surg*, 2014, 22(1): 2-7.
- [26] Hauser LJ, Turner JH, Chandra RK. Trends in the use of stents and drug-eluting stents in sinus surgery [J]. *Otolaryngol Clin North Am*, 2017, 50(3): 565-571.

(收稿日期: 2025-04-07)

本文引用格式:冯燧源, 李源泉, 张雪, 等. 术后植入鼻窦药物支架对慢性鼻窦炎伴鼻息肉患者的临床疗效分析[J]. *中国耳鼻咽喉颅底外科杂志*, 2025, 31(6): 89-94. DOI: 10.11798/j.issn.1007-1520.202525168

Cite this article as: FENG Yiyuan, LI Yuanquan, ZHANG Xue, et al. Clinical efficacy analysis of postoperative sinus drug stent implantation in patients with chronic rhinosinusitis and nasal polyps[J]. *Chin J Otorhinolaryngol Skull Base Surg*, 2025, 31(6): 89-94. DOI: 10.11798/j.issn.1007-1520.202525168